

Ruolo della tomografia a coerenza ottica nelle procedure di angioplastica coronarica e stenting

Irene Pescetelli, Giulio Guagliumi

Dipartimento Cardiovascolare, ASST Papa Giovanni XXIII, Bergamo

Optical coherence tomography (OCT) is an innovative catheter-based imaging technology that uses light and fiberoptic to obtain unique details of the coronary arteries and stents on a microscope scale. OCT is an efficient method to rapidly map the extension and type of coronary artery disease with the potential to guide complex percutaneous coronary interventions (PCI). It can reliably detect and quantify atherosclerotic plaque characteristics, differentiate early from late stage of atherosclerotic disease and distinguish atherosclerotic (plaque rupture, erosion, calcified nodule) versus non atherosclerotic causes (spontaneous coronary dissection, intramural hematoma) of acute coronary syndromes. Further, it is very sensitive and accurate in detecting calcium and measuring the most relevant parameters (thickness, proximity to the lumen, circumferential extension) that may impact stent expansion. Based on automatic lumen measures and angiographic co-registration, OCT is used to plan and map the procedural strategy of stent implantation in complex lesion cohorts, with identification of the imaging features that require corrective actions to optimize stent results. OCT is a cardinal tool in patients presenting with stent failure (restenosis and thrombosis) to differentiate mechanical from biological causes with the potential of tailored treatment of the root mechanisms.

Key words. Coronary artery disease; In-stent restenosis; Optical coherence tomography; Percutaneous coronary intervention; Stent thrombosis.

G Ital Cardiol 2020;21(4 Suppl 2):12S-21S

INTRODUZIONE

La tomografia a coerenza ottica (OCT) è una modalità innovativa di imaging endovascolare che fornisce in tempo reale sezioni tomografiche delle arterie coronarie ad elevata risoluzione assiale (10-15 μm) e ad alta frequenza di campionamento. Per produrre le immagini in scala microscopica, l'OCT utilizza una luce ad infrarossi trasportata da una fibra ottica all'interno di un catetere a basso profilo (2.4-2.8F). La luce che illumina l'interno del vaso ruota rapidamente, tanto da consentire una scansione longitudinale della maggior parte della coronaria (7.5-15 cm) in pochi secondi (2-3.5s). L'iniezione simultanea di mezzo di contrasto (3-4.5 ml/s in base alle dimensioni della coronaria) permette alla luce di interagire con le strutture vascolari circostanti senza interferenze. Tessuti e strutture vasali riflettono e assorbono la luce in modo diverso secondo la loro composizione. L'intensità e l'attenuazione del segnale ottico ricatturato sono alla base della caratterizzazione tissutale effettuata dall'OCT.

Nella pratica clinica l'OCT si è dimostrata un metodo sicuro, accurato e rapido per definire tipo ed estensione delle lesioni coronariche. In particolare, nel contesto delle sindromi coronariche acute, l'OCT permette di riconoscere la presenza di trombi, di differenziare i meccanismi di ischemia a genesi

aterosclerotica (rottura della placca, erosione, calcificazioni nodulari) da quelli a genesi non aterosclerotica (ematoma e dissezione coronarica spontanea), di misurare lo spessore del rivestimento di placche potenzialmente vulnerabili, modulando la strategia terapeutica in relazione alla causa scatenante. La rappresentazione automatica del profilo del lume, ottenuto dalla scansione longitudinale prima di una procedura interventistica, permette misure istantanee altamente riproducibili della severità e lunghezza della lesione (area minima luminale [MLA]) e dei diametri di riferimento normali^{1,2}. La caratterizzazione puntuale della placca da trattare (calcifica, fibrotica, lipidica) permette di scegliere il tipo di preparazione della lesione più adeguato per ottimizzare l'espansione dello stent, limitando possibili complicanze (sotto-espansione, embolizzazione distale, dissezioni ai bordi).

APPLICAZIONI CLINICHE

Interpretazione delle immagini

L'OCT mediante la visualizzazione delle microstrutture vasali permette di distinguere con accuratezza i segmenti coronarici normali dai segmenti coinvolti dall'aterosclerosi e di differenziare gradi e tipi diversi di patologia. Questa caratterizzazione è utilizzata nelle procedure interventistiche sia per decidere la strategia di preparazione della lesione (lesioni calcifiche richiedono una preparazione più aggressiva mentre placche con importante componente lipidica favoriscono l'impianto diretto di stent), sia per scegliere le zone più sicure di atterraggio dello stent.

© 2020 Il Pensiero Scientifico Editore
G.G. dichiara consulenze per Boston Scientific, Abbott Vascular.
I.P. dichiara nessun conflitto di interessi.
Per la corrispondenza:
Dr. Giulio Guagliumi Dipartimento Cardiovascolare,
ASST Papa Giovanni XXIII, Piazza OMS 1, 24127 Bergamo
e-mail: guagliumig@gmail.com

Un segmento normale di vaso coronarico appare all'OCT come una struttura trilaminare, composta dall'intima (strato iper-riflettente, omogeneo, a contatto con il lume), dalla tonaca media (strato a basso segnale, che circonda il vaso) e dall'interfaccia della lamina elastica esterna (EEL; struttura ad alto segnale) con l'avventizia (rete esterna omogeneamente irregolare) (Figura 1).

In letteratura è riportata una forte correlazione tra morfologia di placca definita in OCT e dati patologici corrispondenti¹. Tre tipologie fondamentali di placca (fibrotica, calcifica, lipidica) con caratteristiche diverse del segnale ottico sono riconosciute ed utilizzate nella pratica clinica²: placche fibrotiche hanno struttura omogenea ad elevata intensità di segnale, con scarsa o assente attenuazione (sensibilità e specificità rispettivamente pari al 71-79% e 97-98%); placche calcifiche hanno bordi marcatamente definiti e scarsa attenuazione del segnale (sensibilità e specificità di identificazione pari al 96% e 97%, rispettivamente); placche lipidiche sono caratterizzate da alta attenuazione di segnale e bordi indefiniti (sensibilità e specificità pari al 90-94% e 90-95%, rispettivamente) (Figura 1).

Guida delle procedure di angioplastica coronarica

Severità e lunghezza della lesione

L'alta frequenza di campionamento (numero di sezioni trasverse ricostruite) dell'OCT permette una visualizzazione accurata del lume coronarico in asse longitudinale, non possibile con gli ultrasuoni. L'algoritmo automatico di ricostruzione longitudinale identifica in tempo reale l'MLA, la lunghezza della lesione, i diametri di riferimento prossimale e distale e la percentuale di stenosi (Figura 2). Queste misure istantanee orientano la scelta dimensionale dello stent (taglia e lunghezza).

Studi di confronto tra OCT, ecografia intravascolare (IVUS) ed angiografia coronarica, hanno mostrato una migliore accuratezza e riproducibilità dell'OCT nella misura dell'MLA

(con sovrastima sistematica dell'8-10% all'IVUS e costante sottostima all'angiografia coronarica quantitativa)³.

Scelta della zona di atterraggio dello stent

Un modo pratico per decidere dove far atterrare lo stent si basa sul riconoscimento della EEL nelle sezioni trasverse ai bordi di una lesione (segmento distale e prossimale di riferimento). La visualizzazione in toto della EEL all'OCT (struttura trilaminare) depone per la normalità del segmento o, in presenza di un ateroma, per una composizione fibrotica della placca. In entrambi i casi i segmenti possono essere considerati sicuri per l'atterraggio di uno stent. Al contrario, se la EEL non è visibile nella sezione trasversa ed il segnale appare molto attenuato, la placca è lipidica, poco sicura per deporre i bordi di uno stent (rischio di dissezione, restenosi), mentre se la EEL non è visibile, ma il segnale è poco attenuato e la placca chiaramente demarcata, la sua natura è calcifica, e può essere considerata come zona accettabile di atterraggio dello stent solo se l'area luminale è adeguata (Figura 1).

Sebbene la presenza di una placca lipidica interferisca con l'identificazione della EEL, una visualizzazione della EEL di almeno 180° nei segmenti di riferimento è possibile nell'84% delle procedure guidate dall'OCT, con valori simili a quelli ottenuti con tecnica IVUS (come mostrato nello studio randomizzato ILUMIEN III)⁴.

Preparazione della lesione

Calcio

La presenza di calcificazioni coronariche severe è il meccanismo principale di sotto-espansione dello stent. L'angiografia ha una bassa sensibilità nell'identificazione del calcio coronarico (a meno di calcificazioni severe), individuandone la presenza in meno del 50% delle lesioni classificate come calcifiche dall'IVUS. L'OCT caratterizza e misura il calcio endovascolare con una sensibilità e specificità superiore a qua-

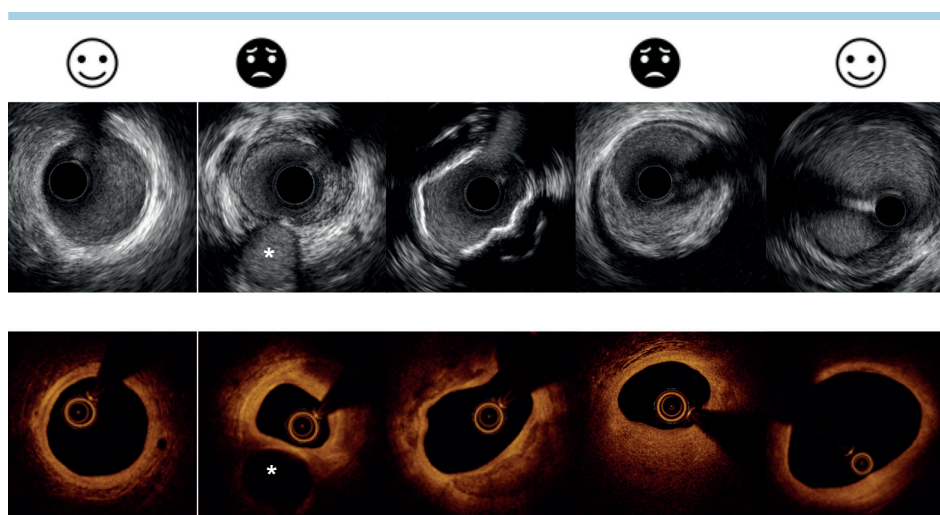


Figura 1. Scelta della zona di atterraggio dello stent. *Pannello superiore:* sezioni trasverse ottenute con ecografia intravascolare ad alta definizione (Boston Scientific, Natick, MA, USA). *Pannello inferiore:* sezioni trasverse ottenute con tomografia a coerenza ottica (Abbott Vascular System), in segmenti coronarici corrispondenti. *Da sinistra verso destra:* vaso coronarico normale con struttura trilaminare; placca fibro-lipidica eccentrica (ore 12-5) con riduzione del lume, in biforcazione (*: ramo collaterale); placca fibro-calcifica (noduli calcifici a ore 3-6 e 8-12); placca fibro-lipidica (ore 2-8) con elevato burden di placca (marcata e disomogenea attenuazione della componente lipidica di placca, ore 3-9); ispessimento intimale.

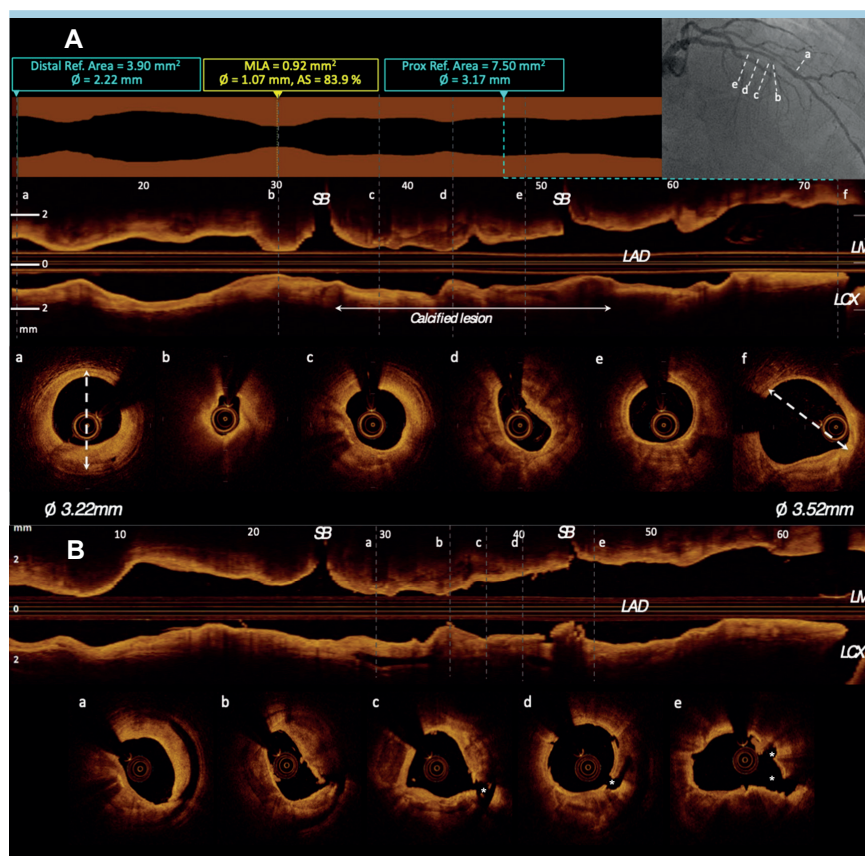


Figura 2. Frattura di placca calcifica. (A) Sezione longitudinale con misure automatiche del profilo luminale e della severità della lesione (in alto) e sezioni trasversali (a-f, in basso) di una lesione lunga, dell'arteria discendente anteriore (co-registrazione angiografica, in alto a destra) con componente calcifica (c-d-e). Calcolo manuale della lamina elastica esterna visibile nelle sezioni di riferimento distale e prossimale (a,f). (B) Scansione longitudinale e sezioni trasversali dello stesso vaso, dopo dilatazione con palloni non complianti e cutting balloon gonfiato nel solo segmento calcifico (a-e longitudinale). Nelle sezioni trasversali (in basso) evidenza di piani di dissezione, incisioni superficiali e chiare rime di frattura delle componenti calcifiche e all'interfaccia con costituenti di placca più elastici (*). SB, ramo collaterale; LAD, arteria discendente anteriore; LCX, arteria circonflessa; LM, tronco comune; MLA, area minima luminale.

lunque altra tecnica di immagine. In particolare, l'OCT è in grado di misurarne lo spessore, l'estensione circonferenziale e longitudinale, la localizzazione superficiale o profonda. La presenza di calcificazioni >180°, con spessore >0.5 mm e lunghezza >5 mm, anticipa la probabilità di mancata espansione dello stent⁵. Inoltre, simili quantità di calcio, ma con diversa distribuzione nella parete del vaso (superficiale vs profonda), condizionano gradi diversi di espansione dello stent; in particolare, tanto più il calcio è localizzato in prossimità del lume tanto maggiore sarà l'ostacolo all'espansione dello stent e minore l'MLA finale.

La visualizzazione della distribuzione longitudinale delle calcificazioni identifica il segmento da trattare in modo più aggressivo⁶. Palloni da scoring o cutting migliorano l'espansibilità del segmento calcifico creando, nel suo contesto, incisioni e piani di clivaggio (Figura 2). Tuttavia, questi dispositivi sono meno efficaci in presenza di calcificazioni circonferenziali ove sono necessari sistemi di ablazione più aggressiva (aterectomia rotazionale, palloni da litotripsia coronarica) per ottenere un'espansione adeguata dello stent.

L'OCT, eseguita dopo un primo tentativo di "debulking", identifica la presenza/assenza di fratture del calcio, essenziali per anticipare il grado di espansione finale dello stent⁷.

Lipidi

In pazienti con sindrome coronarica acuta (SCA) la presenza di placche ad elevato contenuto lipidico visualizzate in OCT si associa ad una maggiore incidenza di riduzione di flusso o "no reflow" dopo impianto di stent⁸. Nelle SCA dove il carico aterotrombotico e la fragilità della placca lipidica sono maggiori, la valutazione iniziale con OCT facilita l'impianto diretto dello stent, riducendo il rischio di embolizzazione distale⁸, mentre la scansione OCT post-impianto misura la protrusione di placca intrastent, predittore indipendente di outcome, permettendone una eventuale correzione⁹.

La presenza di placche ad elevato contenuto lipidico ai bordi dello stent, con estensione circonferenziale >185° e carico di placca residua >50%, si associa ad un aumento dell'incidenza di eventi cardiovascolari avversi maggiori (MACE) a 1 anno e ad una maggiore restenosi dello stent^{10,11}.

L'OCT ha la capacità unica di identificare placche ad elevato contenuto lipidico ad aumentato rischio di eventi attraverso la visualizzazione e la misura del cappuccio fibroso, il riconoscimento di aggregati di macrofagi e della presenza di microvasi.

Ottimizzazione post-impianto dello stent

L'OCT ha un ruolo rilevante nella valutazione accurata del risultato dello stent, sia immediatamente che a distanza di tempo.

Subito dopo l'impianto, l'OCT è in grado di misurare automaticamente il grado di espansione dello stent. Grazie alla co-registrazione angiografica le porzioni dello stent che richiedono ulteriori dilatazioni sono evidenziate sulle immagini angiografiche corrispondenti. L'apposizione delle maglie dello stent viene automaticamente riconosciuta dal software e malapposizioni al di sopra di un valore soglia (solitamente 300 µm), sono evidenziate in colore per la localizzazione immediata dei segmenti che richiedono un'ulteriore espansione.

L'OCT si è dimostrata più sensibile nel rivelare malapposizioni, dissezioni ai bordi dello stent e protrusioni di placca rispetto sia all'angiografia coronarica che all'IVUS⁴, fattori a possibile impatto negativo sull'outcome¹².

Sotto-espansione

La sotto-espansione dello stent è un predittore noto di insuccesso dell'angioplastica coronarica (PCI)¹³. Studi con IVUS hanno mostrato come un'area minima intrastent (MSA) <5.5 mm², in vasi diversi dal tronco comune, predica l'incidenza di eventi futuri¹⁴. Sebbene sia sistematicamente raccomandato il raggiungimento di una MSA >80% del valore medio dell'area di riferimento prossimale e distale (EEL o lume) o >90% di quella distale, in circa il 50% dei pazienti arruolati negli studi di confronto tra angiografia e tecniche di immagine, questi valori non sono mai raggiunti⁶. Pazienti con espansione sub-ottimale documentata da imaging endovascolare hanno un outcome significativamente peggiore rispetto ai pazienti che raggiungono un'espansione ottimale dello stent^{15,16}, sottolineando l'importanza della preparazione della lesione per ottimizzare i risultati della PCI.

A differenza dell'IVUS, è oggi disponibile una minore quantità di dati di confronto tra procedure OCT-guidate ed angio-guidate. Lo studio randomizzato DOCTORS, condotto con OCT e riserva frazionale di flusso (FFR) in pazienti con SCA, ha dimostrato che un valore soglia di MLA >5.44 mm² è il migliore cut-off per predire una FFR post-stenting >0.90¹⁷. Dati del registro CLI-OPCI II identificano una MLA <4.5 mm² come il più importante predittore di MACE¹¹. Sulla base delle evidenze esistenti il documento di consenso sull'uso clinico dell'imaging intracoronarico suggerisce, per un'espansione ottimale dello stent, un valore minimo di MSA >5.5 mm² se misurata con IVUS, un cut-off >4.5 mm² con OCT, e per entrambe un'espansione minima dello stent >80% dell'area di riferimento distale.

Dissezione

La dissezione ai bordi dello stent non è una complicanza infrequente negli interventi di PCI¹⁸, con un'incidenza compresa tra il 5% e il 23% dei casi esaminati con IVUS^{18,19}. L'OCT è in grado di individuare fino all'84% in più delle dissezioni dimostrate dall'angiografia coronarica²⁰ e significativamente di più rispetto all'IVUS (studio randomizzato ILUMIEN III⁴). Le dissezioni sono per lo più in relazione con la presenza di fibroateromi o lesioni ad alto carico lipidico nelle zone di atterraggio dello stent²⁰ (Figure 3 e 4). La maggior parte di queste dissezioni si ripara spontaneamente nel tempo, senza eventi clinici. Tuttavia, dissezioni maggiori (lunghe >2 mm; profonde >0.52 mm, con estensione alla tonaca media; ampie in estensione circonferenziale, >60°)²¹, si associano ad un'aumentata incidenza di MACE a 12 mesi (59.2% vs 26.9%, p<0.001)¹¹. La correzione delle dissezioni maggiori ai bordi dello stent identificate dall'OCT si traduce in un tasso inferiore di mortalità (1.2% vs 4.5%, p=0.01), morte cardiaca e infarto miocardico combinati (6.6% vs 13.0%, p=0.006) e MACE ad 1 anno (9.66% vs 14.8%, p=0.044)²².

Malapposizione

A differenza della sotto-espansione di stent, riconosciuta come predittore maggiore di trombosi precoce e restenosi, non vi è una correlazione certa tra la malapposizione delle

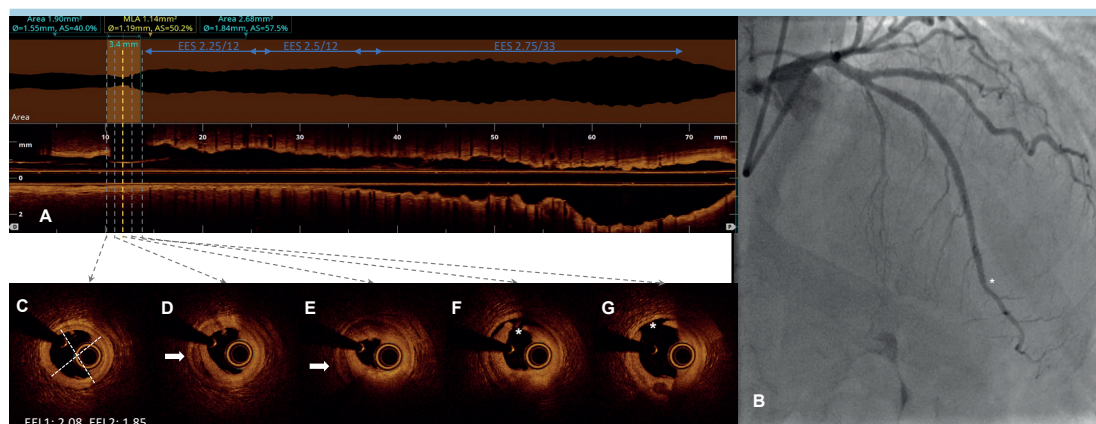


Figura 3. Dissezione al margine distale dopo stenting. (A) Acquisizione longitudinale con tomografia a coerenza ottica (Abbott Vascular System). (C-G) Sezioni trasversali del vaso nelle porzioni distali, corrispondenti, del vaso. (B) Angiografia finale, post-impianto di tre stent medicati in overlap cranio-caudale. Atterraggio dello stent distale su placca fibro-lipidica con alto volume di placca. Dissezione al margine distale (F e G, *) estesa alla tunica media, con ematoma di parete a valle (D ed E, frecce), per una lunghezza di 3.4 mm. (C) Parete coronarica sana. EEL, lamina elastica esterna; EES, stent a rilascio di everolimus; MLA, area minima luminale.

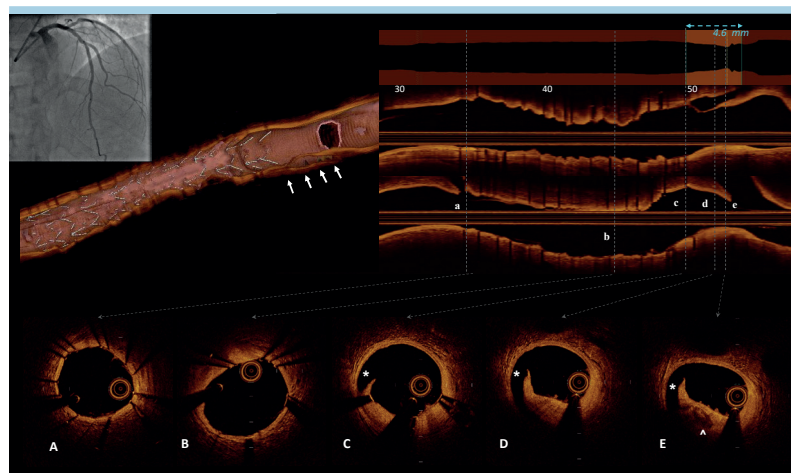


Figura 4. Dissezione al margine prossimale dopo impianto di stent su arteria discendente anteriore. *In alto a sinistra:* co-registrazione angiografica su arteria discendente anteriore (non dissezione coronarica apparente) e ricostruzione tridimensionale "volume rendering" (Abbott Vascular System) del vaso con immagine di dissezione prossimale allo stent (freccie bianche). *In alto a destra:* sezioni longitudinali del vaso in due assi perpendicolari. Estensione longitudinale della dissezione per una lunghezza di 4.6 mm. *In basso:* sezioni trasverse dei segmenti coronarici corrispondenti nelle sezioni longitudinali (a-e); placca fibro-lipidica (ore 3-9, c-d), nodulo calcifico nel contesto di placca fibro-lipidica (^); rima di dissezione (*).

maglie ed outcome clinico sfavorevole²³. Studi prospettici, su un ampio numero di lesioni, hanno dimostrato poca o nessuna relazione tra malapposizione acuta ed eventi cardiovascolari a 2 anni²⁴⁻²⁶ e malapposizione tardiva e MACE a distanza di 8 anni²⁷. Ciononostante, in due registri prospettici, multicentrici, sulla trombosi di stent (ST) (PRESTIGE²⁸ e PESTO²⁹) la malapposizione (sia persistente che acquisita tardivamente per fenomeni di rimodellamento del vaso) è emersa tra i tre principali meccanismi responsabili della ST.

Il rischio di malapposizione è maggiore nel caso di PCI complesse.

Lesioni complesse

Esiste un'evidenza forte (registri, studi randomizzati controllati, metanalisi) che procedure complesse di impianto di stent guidate da imaging (prevalentemente IVUS) abbiano un outcome a breve e lungo termine migliore rispetto a procedure guidate dalla sola angiografia^{15,16,30}. Dati limitati derivati da studi randomizzati controllati suggeriscono che IVUS ed OCT sono equivalenti nel raggiungere tali benefici. Nello specifico, il trial ILUMIEN III ha mostrato una non inferiorità dell'OCT rispetto all'IVUS nei valori di MSA raggiunta ed una superiorità rispetto alla sola guida angiografica⁴; il trial OPINION ha dimostrato in pazienti con angina stabile trattati con impianto di stent medicato (DES) di seconda generazione, una non inferiorità dell'OCT rispetto all'IVUS nell'endpoint primario clinico di rivascolarizzazione del vaso target a 1 anno³¹. Studi randomizzati di confronto tra PCI OCT-guidata ed angio-guidata con endpoint primari clinici, in lesioni complesse (biforcazioni da trattare con due stent, calcificazioni severe, occlusioni totali croniche ricanalizzate, restenosi intrastent [ISR], lesioni lunghe), sono attualmente in fase avanzata di arruolamento (ILUMIEN IV, OCTOBER). Sulla base delle evidenze esistenti sono stati sviluppati algoritmi semplificati di utilizzo dell'imaging OCT per ottimizzare l'impianto⁶.

Esistono almeno tre scenari clinici complessi che, a causa del rischio elevato di insuccesso della PCI, potrebbero trarre il maggiore beneficio nell'uso intraprocedurale dell'OCT: le biforcazioni, incluso il tronco comune distale, trattate con tecnica a due stent; le SCA e i casi di restenosi e ST³².

Nello stenting delle biforcazioni l'OCT pre-impianto permette di avere una rappresentazione tridimensionale della lesione, misura con esattezza il tipo di placca, l'estensione della lesione nel vaso principale e nel ramo secondario, identifica le zone di atterraggio, i rischi di shift della carena/placca (necessità di guida di protezione), permettendo di scegliere, con maggiore accuratezza, tecnica di impianto e dimensioni degli stent. Durante la procedura, l'OCT permette di ottimizzare la posizione di recrossing della guida nel ramo collaterale (visualizzazione delle celle con tecnologia tridimensionale). Questa caratteristica previene erronei posizionamenti in sede abluminale della guida al momento del recrossing, riducendo il rischio di deformazioni dello stent fino al completo crush accidentale³³ (Figure 5 e 6). Infine, nel post-impianto, l'OCT visualizza aree di eventuale sotto-espansione/protrusione/distorsione/malapposizione che necessitano di essere ottimizzate. Il significato clinico dell'uso dell'OCT nel trattamento delle biforcazioni complesse con tecniche a due stent verrà definitivamente chiarito dai risultati degli studi randomizzati attualmente in corso (OCTOBER e ILUMIEN IV).

In modo preferenziale PCI di pazienti con lesioni del tronco comune distale dovrebbero avvalersi di uno studio di imaging intravascolare con IVUS od OCT (da evitare in caso di lesioni ostiali o di tronco comune molto breve)³⁴, sia per la complessità procedurale (uno stent vs due stent; recrossing delle celle, ottimizzazione della neo-carena), che per il significato clinico a lungo termine di un eventuale risultato sub-ottimale. Si deve ricordare che i cut-off attualmente disponibili per il trattamento del tronco comune derivano da studi di outcome di confronto tra IVUS e FFR e che al momento non vi sono criteri dimensionali provati per l'utilizzo dell'OCT nella

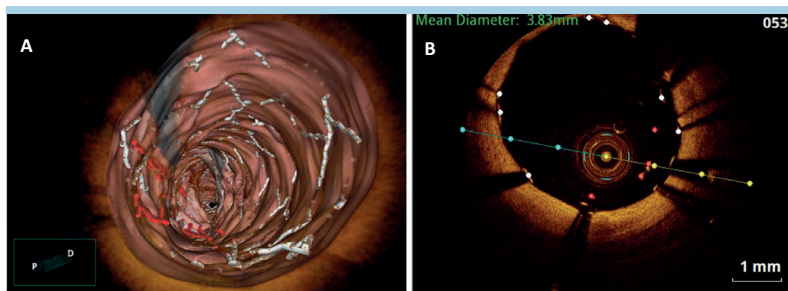


Figura 5. Distorsione meccanica del margine prossimale di stent impiantato nel tronco comune da re-inserzione di catetere guida. (A) Ricostruzione tridimensionale (volume rendering) del vaso e della struttura metallica dello stent rappresentata in bianco nelle parti correttamente apposte alla parete vasale. Codifica in rosso delle maglie del margine prossimale dello stent che, ripiegate verso il lume, distano più 300 μ dalla parete vasale. (B) Sezione trasversale: è visibile un doppio strato di maglie (ore 3-6) in cui le maglie esterne rappresentano gli strut correttamente apposti, mentre all'interno, in rosso si riconoscono le maglie distorte e ripiegate verso il lume.

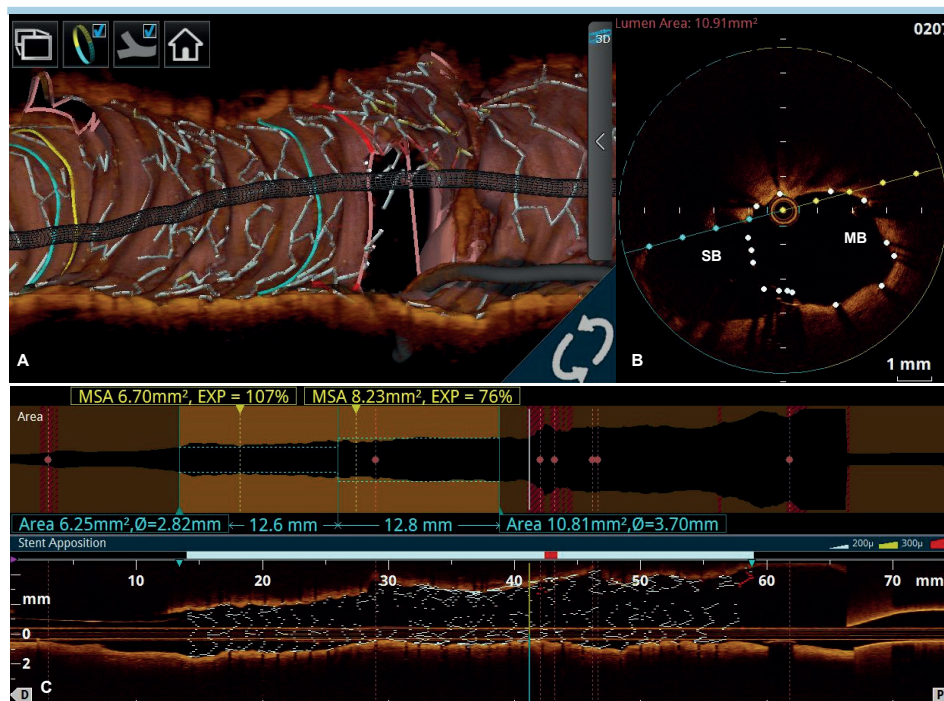


Figura 6. Lesione in biforcazione trattata con tecnica a due stent (DK-crush). Verifica alla tomografia a coerenza ottica (Abbott Vascular System) della geometria degli stent e della corretta apposizione delle maglie dopo ottimizzazione prossimale dello stent. (A) Ricostruzione tridimensionale (volume rendering) del segmento scansionato. Visualizzazione della posizione di recrossing della guida nel ramo collaterale. (B) Sezione trasversale della biforcazione che mostra la corretta apposizione delle maglie, con la formazione di una neo-carena. (C) Sezione longitudinale del vaso principale. Completa apposizione delle maglie nel vaso principale prossimale, in assenza di frattura dello stent o distorsione geometrica della struttura. MB, vaso principale; MSA, area minima intrastent; SB, ramo collaterale.

malattia del tronco comune (diametro minimo luminale ed MLA con valori di circa il 10% inferiori rispetto all'IVUS)³.

Sindromi coronariche acute

L'elevata sensibilità dell'OCT nell'identificazione del trombo ("gold standard" attuale tra tutte le tecniche di immagine) ha implicazioni maggiori nelle SCA. In caso di ambiguità angiografica, o discordanza clinico-angiografica nel riconoscere la lesione colpevole (sino al 30% dei casi di infarto miocardico

senza sopraslivellamento del tratto ST), l'OCT, grazie alla precisione nell'individuare il trombo, permette di identificare la lesione colpevole, di tipizzare il tipo di lesione (rottura della placca, erosione, calcificazioni nodulari), differenziando i meccanismi a genesi non aterosclerotica (ematoma e dissezione spontanea coronarica). Queste capacità rendono l'OCT non solo idonea a produrre una corretta diagnosi ma anche sostanziale nella scelta della strategia terapeutica³⁵. Evidenze recenti dimostrano come l'impianto di uno stent possa non

essere l'unica opzione di trattamento della lesione colpevole e che una strategia conservativa OCT-guidata che eviti l'impianto di stent sia possibile in lesioni selezionate (erosioni di placca con MLA sufficiente) e non si associ ad outcome negativi a distanza di 12 mesi^{36,37}. In particolare nello studio EROSION l'OCT si è dimostrata in grado di identificare l'erosione di placca³⁸, di guidare il trattamento con tromboaspirazione e/o inibitori della glicoproteina IIb/IIIa seguiti da terapia antiplastrinica e, in caso di stenosi residue <70%, di evitare l'impianto di stent. Questa strategia di trattamento ha permesso una riduzione significativa del volume del trombo nel 78% dei pazienti entro il primo mese ed un outcome ad 1 anno libero da eventi nel 92.5% dei casi³⁸.

L'OCT permette inoltre di identificare una nuova causa emergente di SCA, particolarmente problematica nel trattamento con interventistica: la rottura di placca in presenza di noduli calcifici superficiali o protrusioni calcifiche³⁹. Uno studio OCT condotto su 889 lesioni "culprit" (48% dei pazienti a presentazione con SCA) ha dimostrato noduli calcifici nel 4.2% di tutte le lesioni⁴⁰.

Insuccesso dell'impianto di stent: restenosi e trombosi

L'utilizzo dell'imaging intracoronarico per la valutazione dei casi di insuccesso di uno stent è attualmente raccomandato dalle linee guida e dai documenti di consenso, con obiettivo diagnostico e terapeutico, finalizzato al trattamento immediato delle cause specifiche e per minimizzare il rischio di ulteriori eventi correlati al dispositivo. In particolare, l'OCT è raccomandata come tecnica preferenziale per valutare la restenosi e la trombosi intrastent.

Restenosi intrastent

Ad oggi circa il 10% di tutte le PCI viene eseguita per il trattamento della ISR⁴¹. Rispetto alla rivascolarizzazione di lesioni *de novo*, il trattamento della ISR è gravato da maggiori complicazioni ed associato a peggiore outcome clinico. L'impiego dell'OCT identifica con accuratezza il meccanismo in ogni singolo caso di ISR, permettendo la differenziazione tra cause meccaniche (sotto-espansione, sotto-dimensione, frattura)^{42,43} e cause biologiche (proliferazione neointimale, neoaterosclerosi). La caratterizzazione del meccanismo di ISR ha portato ad una nuova classificazione (Tabella 1) e alla formulazione di algoritmi pratici di trattamento⁴⁴. Nelle ISR

a cause meccaniche l'OCT permette lo studio del tessuto sottostante responsabile dell'incompleta espansione. Tessuti "soft" risponderanno facilmente a dilatazioni con palloni ad alte pressioni, mentre se la sotto-espansione è dovuta ad una lesione calcifica meglio ricorrere ad altre strategie di "debulking" quali l'aterectomia (laser, rotazionale) o la litotripsia intracoronarica⁴⁵. In casi di ISR di stent ben espansi (meccanismi biologici), la presenza di iperplasia neointimale identificata dall'OCT può beneficiare di una preparazione con palloni cutting o scoring, seguiti dall'uso di palloni medicati⁴⁶, oppure dall'impianto di un nuovo DES a rilascio di un farmaco diverso da quello dello stent precedentemente impiantato.

L'altissima risoluzione assiale dell'OCT permette una caratterizzazione *in vivo* del tessuto coinvolto nel meccanismo di restenosi (neointima, neoaterosclerosi), impossibile con altre tecniche di imaging intracoronarico. Sulla base delle caratteristiche ottiche del tessuto ricresciuto all'interno dello stent (riflessione omogenea, eterogenea o stratificata; intensità alta o bassa; presenza e tipo di neovasi, aspetto del lume regolare o irregolare) Gonzalo et al.⁴⁷ hanno identificato all'OCT tipi diversi di risposta biologica con aspetti angiografici simili. Una struttura a strati è stata individuata nel 52% dei casi ed è spesso associata a stent impiantati da meno di 12 mesi; istologicamente questo tipo di neointima ha cellule muscolari lisce e collagene distribuite sulla superficie luminale e una matrice mixomatosa ricca in proteoglicani negli strati profondi. Un aspetto omogeneo, come da vera iperplasia intinale, è stato invece osservato nel 28% dei casi e, in uno studio *ex-vivo* di validazione istologica, è risultato composto da cellule muscolari lisce in una matrice ricca di collagene⁴⁸. Nei casi rimanenti (20%) a struttura eterogenea l'OCT ha permesso l'identificazione *in vivo* di una nuova entità patologica, più comune nei DES rispetto agli stent metallici^{49,50}, la neoaterosclerosi. Questa è caratterizzata da segnale OCT a bordi non delineati, con strut invisibili; istologicamente questo tipo di tessuto comprende ateromi o accumuli di macrofagi schiumosi entro la neointima, neovasi e/o microcalcificazioni, queste ultime, regioni a bassa intensità e bordi ben delineati⁵¹. Una maggiore prevalenza di fibroateromi a cappuccio sottile ed un maggiore tasso di infarti periprocedurali⁵² è stato riportato nel trattamento della neoaterosclerosi.

Tabella 1. Classificazione di Waksman della restenosi intrastent e strategie terapeutiche specifiche.

Tipo	Definizione	Opzioni di trattamento
I. Meccanico	Sotto-espansione (Tipo IA)	Palloni ad alte pressioni
	Frattura di stent (tipo IB)	DES
II. Biologico	Iperplasia intinale (Tipo IIA)	Palloni, DCB, DES
	Neoaterosclerosi non calcifica (Tipo IIB)	DCB e DES
	Neoaterosclerosi calcifica (Tipo IIC)	Scoring balloon, aterectomia laser o rotazionale
III. Pattern misti che combinano eziologia biologica e meccanica	Palloni ad alte pressioni con DCB, DES	
IV. Occlusioni croniche	DCB o DES, CABG ove necessario	
V. >2 strati di stent	Palloni, DCB e CABG	

CABG, bypass aortocoronarico; DCB, pallone medicato; DES, stent medicato. Modificata da Shlofmitz et al.⁴⁴.

Trombosi intrastent

Sebbene la ST sia una complicanza rara con l'impianto di DES di generazione corrente (incidenza tra 0.5-2% nel primo anno e tra 0.2-0.6% negli anni successivi), rimane comunque una complicanza seria gravata da un alto tasso di mortalità e di recidive⁵³. La sua presentazione clinica è di solito un infarto miocardico con soprasslivellamento del tratto ST (80% dei casi) ed il tasso di morte a 30 giorni è compreso tra 10-25% dei casi.

L'OCT, a differenza dell'IVUS, è in grado di distinguere il trombo da altre componenti tissutali, differenziando i meccanismi principali coinvolti nella ST dalle componenti di impianto sub-ottimale non in relazione con l'area trombotica (bystander). Tra le cause principali di ST, l'OCT misura automaticamente il grado di sotto-espansione, l'entità e la distribuzione di maglie non ricoperte e malapposte, e rivela la presenza di placche lipidiche rotte o fibroateromi a cappuccio sottile *de novo* all'interno dello stent (Figura 7). Il prerequisito indispensabile alla valutazione OCT è il ripristino di un flusso ematico efficace (flusso TIMI 2/3) mediante tromboaspirazione. Nel registro multicentrico PESTO²⁹, un approccio in due step con iniziale de-trombosi (meccanica e farmacologica con inibitori della glicoproteina IIb/IIIa) ed imaging OCT differita, ha permesso di identificare con certezza la causa principale di ST nel 43% dei casi, in confronto solo ad un 12% identificato dall'angiografia ($p < 0.001$), con meccanismi multipli coesistenti nel 25% dei casi.

Una diversa strategia di immagine è stata utilizzata nello studio osservazionale multicentrico europeo PRESTIGE²⁸, in cui la valutazione OCT veniva effettuata immediatamente dopo la riapertura dello stent (231 pazienti con trombosi acuta, tardiva o molto tardiva di stent prevalentemente di generazione corrente). In solo il 6% dei casi (14/231) la valutazione OCT era impedita dall'eccesso di trombo e/o sangue residuo. Gli aspetti dominanti all'OCT variavano in accordo con l'intervallo di tempo tra la procedura indice di impianto dello stent

ed il tempo di presentazione della ST. Sotto-espansione dello stent e maglie non ricoperte erano le cause più comuni di trombosi acuta/subacuta, mentre la neoaterosclerosi e strut non ricoperti erano i meccanismi più frequenti di ST tardiva/molto tardiva.

La lunghezza dei segmenti con strut consecutivi non ricoperti si è dimostrata un forte predittore di ST in diverse analisi multivariate⁵⁴, in particolare quando le aree di trombosi dello stent vengono confrontate con aree dello stent senza trombo od in analisi per dati appaiati con tecnica di matching.

L'identificazione del meccanismo sottostante ha il potenziale di permettere una terapia individuale mirata, anche se non vi sono al momento dati solidi che un maggior grado di precisione nel trattamento della ST guidato dall'imaging possa direttamente migliorare l'outcome clinico a distanza.

CONCLUSIONI

L'OCT fornisce, in tempo reale ed in alta risoluzione, immagini tomografiche delle coronarie con dettagli unici riguardo struttura di placca, composizione, misure e risposta all'impianto di stent, tali da consentire un livello di precisione negli interventi coronarici sinora mai raggiunto.

Innovazioni recenti della tecnologia (co-registrazione angiografica, misure automatiche di localizzazione e severità della lesione, dimensioni dello stent, apposizione delle maglie, percentuale di espansione e ricostruzione tridimensionale) hanno migliorato la facilità d'uso e reso possibile una guida accurata con imaging degli interventi coronarici.

Vi sono forti evidenze che pazienti/lesioni complesse e SCA possano maggiormente beneficiare della tecnologia. Studi randomizzati di confronto tra OCT ed angiografia nel guidare procedure complesse con endpoint clinici maggiori sono in fase avanzata di arruolamento (LUMIEN IV, OCTOBER).

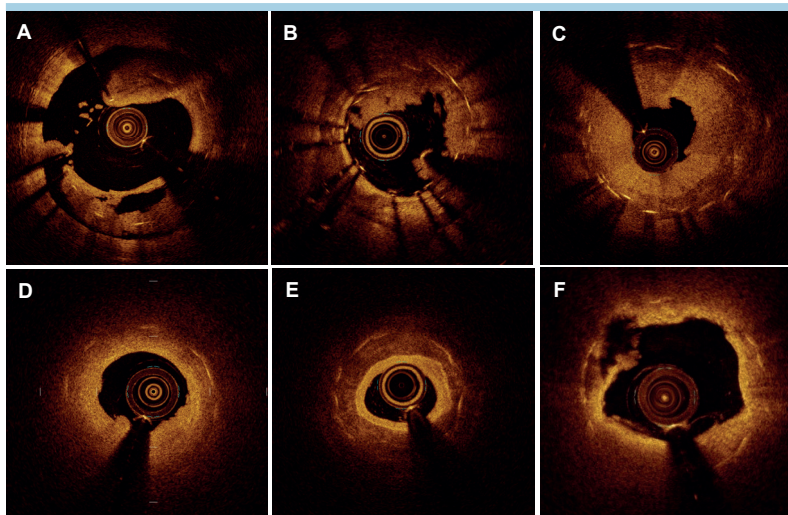


Figura 7. Possibili meccanismi responsabili di trombosi di stent. Sezioni trasverse di diversi segmenti coronarici. (A) Marcata sotto-espansione con ampia malapposizione delle maglie. Sovrapposizione trombotica. (B) Persistenza di maglie non rivestite con sovrapposizioni trombotiche. (C) Trombosi da restenosi occlusiva. (D) Neoaterosclerosi con marcata attenuazione del segnale ottico degli strut (ore 6-9). (E) Sotto-espansione e neoaterosclerosi con calcificazione circonferenziale. (F) Neoaterosclerosi con rottura di placca lipidica (ore 9-10), residuo trombotico e diversi gradi di attenuazione del segnale degli strut sottostanti.

RIASSUNTO

La tomografia a coerenza ottica (OCT) è una modalità innovativa di imaging intracoronarico, che utilizza la trasmissione di un segnale luminoso a raggi infrarossi per produrre, in tempo reale e con risoluzione microscopica, immagini e misure del lume e della parete vasale. Grazie a queste proprietà, l'OCT ha reso possibile guidare le procedure di angioplastica coronarica complessa (sindromi coronariche acute, lesioni in biforcazioni, calcificazioni severe, restenosi e trombosi intrastent) con un livello di precisione sino ad ora mai raggiunto. L'elevata risoluzione assiale dell'OCT permette di riconoscere la presenza di trombi, di differenziare i meccanismi delle sindromi coronariche acute a genesi aterosclerotica (rottura della placca, erosione, calcificazioni nodulari) e non aterosclerotica (ematoma e dissezione spontanea coronarica), di misurare lo spessore del rivestimento di placche potenzialmente vulnerabili. L'OCT permette di ottimizzare il risultato degli interventi coronarici mediante informazioni dettagliate prima, durante e dopo l'im-

pianto di stent. La caratterizzazione della placca (fibrosa, calcifica, lipidica) guida il tipo di preparazione della lesione, mentre misure istantanee, automatiche, del lume e del vaso coronarico (diametro di riferimento, lunghezza della lesione), facilitano la scelta accurata dello stent. Grazie al riconoscimento di tutti gli indicatori di un impianto sub-ottimale dello stent (espansione incompleta, malapposizione, dissezione ai bordi, protrusione di placca, apposizione trombotica), l'OCT ne permette la correzione e l'ottimizzazione in tempo reale. Non è al momento noto se ad un simile livello di accuratezza corrisponda una migliore prognosi a distanza rispetto all'uso della sola angiografia coronarica. Trial clinici randomizzati di confronto tra OCT ed angiografia nel guidare procedure complesse con endpoint clinici maggiori sono in fase avanzata di realizzazione (ILUMIEN IV, OCTOBER).

Parole chiave. Angioplastica coronarica; Malattia coronarica; Tomografia a coerenza ottica; Restenosi; Trombosi intrastent.

BIBLIOGRAFIA

1. Yabushita H, Bouma BE, Houser SL, et al. Characterization of human atherosclerosis by optical coherence tomography. *Circulation* 2002;106:1640-5.
2. Tearney GJ, Regar E, Akasaka T, et al. Consensus standards for acquisition, measurement, and reporting of intravascular optical coherence tomography studies: a report from the International Working Group for Intravascular Optical Coherence Tomography Standardization and Validation. *J Am Coll Cardiol* 2012;59:1058-72.
3. Kubo T, Akasaka T, Shite J, et al. OCT compared with IVUS in a coronary lesion assessment: the OPUS-CLASS study. *JACC Cardiovasc Imaging* 2013;6:1095-104.
4. Ali ZA, Maehara A, Généreux P, et al.; ILUMIEN III: OPTIMIZE PCI Investigators. Optical coherence tomography compared with intravascular ultrasound and with angiography to guide coronary stent implantation (ILUMIEN III: OPTIMIZE PCI): a randomised controlled trial. *Lancet* 2016;388:2618-28.
5. Fujino A, Mintz GS, Matsumura M, et al. A new optical coherence tomography-based calcium scoring system to predict stent underexpansion. *EuroIntervention* 2018;13:e2182-9.
6. Raber L, Mintz GS, Koskinas KC, et al. Clinical use of intracoronary imaging. Part 1: guidance and optimization of coronary interventions. An expert consensus document of the European Association of Percutaneous Cardiovascular Interventions. *Eur Heart J* 2018;39:3281-300.
7. Kubo T, Shimamura K, Ino Y, et al. Superficial calcium fracture after PCI as assessed by OCT. *JACC Cardiovasc Imaging* 2015;8:1228-9.
8. Soeda T, Higuma T, Yamada M, et al. Morphological predictors for no reflow phenomenon after primary percutaneous coronary intervention in patients with ST-segment elevation myocardial infarction caused by plaque rupture. *Eur Heart J Cardiovasc Imaging* 2017;18:103-10.

9. Prati F, Romagnoli E, Gatto L, et al. Clinical impact of suboptimal stenting and residual intrastent plaque/thrombus protrusion in patients with acute coronary syndrome: the CLI-OPCI ACS substudy (Centro per la Lotta Contro l'Infarto-Optimization of Percutaneous Coronary Intervention in Acute Coronary Syndrome). *Circ Cardiovasc Interv* 2016;9:e003726.
10. Ino Y, Kubo T, Matsuo Y, et al. Optical coherence tomography predictors for edge restenosis after everolimus-eluting stent implantation. *Circ Cardiovasc Interv* 2016;9:e004231.
11. Prati F, Romagnoli E, Burzotta F, et al. Clinical impact of OCT findings during PCI: the CLI-OPCI II study. *JACC Cardiovasc Imaging* 2015;8:1297-305.
12. Mintz GS, Guagliumi G. Intravascular imaging in coronary artery disease. *Lancet* 2017;390:793-809.
13. Hong MK, Mintz GS, Lee CW, et al. Intravascular ultrasound predictors of angiographic restenosis after sirolimus-eluting stent implantation. *Eur Heart J* 2006;27:1305-10.
14. Doi H, Maehara A, Mintz GS, et al. Impact of post-intervention minimal stent area on 9-month follow-up patency of paclitaxel-eluting stents: an integrated intravascular ultrasound analysis from the TAXUS IV, V, and VI and TAXUS ATLAS Workhorse, Long Lesion, and Direct Stent Trials. *JACC Cardiovasc Interv* 2009;2:1269-75.
15. Zhang J, Gao X, Kan J, et al. Intravascular ultrasound versus angiography-guided drug-eluting stent implantation: the ULTIMATE trial. *J Am Coll Cardiol* 2018;72:3126-37.
16. Choi KH, Song YB, Lee JM, et al. Impact of intravascular ultrasound-guided percutaneous coronary intervention on long-term clinical outcomes in patients undergoing complex procedures. *JACC Cardiovasc Interv* 2019;12:607-20.
17. Meneveau N, Souteyrand G, Motreff P, et al. Optical coherence tomography to

optimize results of percutaneous coronary intervention in patients with non-ST-elevation acute coronary syndrome: results of the multicenter, randomized DOCTORS study (Does Optical Coherence Tomography Optimize Results of Stenting). *Circulation* 2016;134:906-17.

18. Sheris SJ, Canos MR, Weissman NJ. Natural history of intravascular ultrasound-detected edge dissections from coronary stent deployment. *Am Heart J* 2000;139(1 Pt 1):59-63.

19. Liu X, Tsujita K, Maehara A, et al. Intravascular ultrasound assessment of the incidence and predictors of edge dissections after drug-eluting stent implantation. *JACC Cardiovasc Interv* 2009;2:997-1004.

20. Chamie D, Bezerra HG, Attizzani GF, et al. Incidence, predictors, morphological characteristics, and clinical outcomes of stent edge dissections detected by optical coherence tomography. *JACC Cardiovasc Interv* 2013;6:800-13.

21. Radu MD, Raber L, Heo J, et al. Natural history of optical coherence tomography-detected non-flow-limiting edge dissections following drug-eluting stent implantation. *EuroIntervention* 2014;9:1085-94.

22. Prati F, Di Vito L, Biondi Zoccai G, et al. Angiography alone versus angiography plus optical coherence tomography to guide decision-making during percutaneous coronary intervention: the Centro per la Lotta contro l'Infarto-Optimization of Percutaneous Coronary Intervention (CLI-OPCI) study. *EuroIntervention* 2012;8:823-9.

23. Im E, Kim BK, Ko YG, et al. Incidences, predictors, and clinical outcomes of acute and late stent malapposition detected by optical coherence tomography after drug-eluting stent implantation. *Circ Cardiovasc Interv* 2014;7:88-96.

24. Guo N, Maehara A, Mintz GS, et al. Incidence, mechanisms, predictors, and clinical impact of acute and late stent malapposition after primary intervention

- in patients with acute myocardial infarction: an intravascular ultrasound substudy of the Harmonizing Outcomes with Revascularization and Stents in Acute Myocardial Infarction (HORIZONS-AMI) trial. *Circulation* 2010;122:1077-84.
- 25.** Wang B, Mintz GS, Witzenbichler B, et al. Predictors and long-term clinical impact of acute stent malapposition: an Assessment of Dual Antiplatelet Therapy With Drug-Eluting Stents (ADAPT-DES) intravascular ultrasound substudy. *J Am Heart Assoc* 2016;5:e004438.
- 26.** Romagnoli E, Gatto L, La Manna A, et al. Role of residual acute stent malapposition in percutaneous coronary interventions. *Catheter Cardiovasc Interv* 2017;90:566-75.
- 27.** Im E, Hong SJ, Ahn CM, et al. Long-term clinical outcomes of late stent malapposition detected by optical coherence tomography after drug-eluting stent implantation. *J Am Heart Assoc* 2019;8:e011817.
- 28.** Adriaenssens T, Joner M, Godschalk TC, et al. Optical coherence tomography findings in patients with coronary stent thrombosis: a report of the PRESTIGE Consortium (Prevention of Late Stent Thrombosis by an Interdisciplinary Global European Effort). *Circulation* 2017;136:1007-21.
- 29.** Souteyrand G, Amabile N, Mangin L, et al.; PESTO Investigators. Mechanisms of stent thrombosis analysed by optical coherence tomography: insights from the national PESTO French registry. *Eur Heart J* 2016;37:1208-16.
- 30.** Di Mario C, Koskinas KC, Raber L. Clinical benefit of IVUS guidance for coronary stenting: the ULTIMATE step toward definitive evidence? *J Am Coll Cardiol* 2018;72:3138-41.
- 31.** Kubo T, Shinke T, Okamura T, et al. Optical frequency domain imaging vs. intravascular ultrasound in percutaneous coronary intervention (OPINION trial): one-year angiographic and clinical results. *Eur Heart J* 2017;38:3139-47.
- 32.** Lassen JF, Burzotta F, Banning AP, et al. Percutaneous coronary intervention for the left main stem and other bifurcation lesions: 12th consensus document from the European Bifurcation Club. *EuroIntervention* 2018;13:1540-53.
- 33.** Onuma Y, Okamura T, Muaramatsu T, Uemura S, Seeruy PW. New implication of three-dimensional optical coherence tomography in optimising bifurcation PCI. *EuroIntervention* 2015;11 Suppl V:V71-4.
- 34.** Burzotta F, Dato I, Trani C, et al. Frequency domain optical coherence tomography to assess non-ostial left main coronary artery. *EuroIntervention* 2015;10:e1-8.
- 35.** Agewall S, Beltrame JF, Reynolds HR, et al.; Working Group on Cardiovascular Pharmacotherapy. ESC working group position paper on myocardial infarction with non-obstructive coronary arteries. *Eur Heart J* 2017;38:143-53.
- 36.** Souteyrand G, Amabile N, Combaret N, et al. Invasive management without stents in selected acute coronary syndrome patients with a large thrombus burden: a prospective study of optical coherence tomography guided treatment decisions. *EuroIntervention* 2015;11:895-904.
- 37.** Jia H, Dai J, Hou J, et al. Effective anti-thrombotic therapy without stenting: intravascular optical coherence tomography-based management in plaque erosion (the EROSION study). *Eur Heart J* 2017;38:792-800.
- 38.** Xing L, Yamamoto E, Sugiyama T, et al. EROSION Study (Effective Anti-Thrombotic Therapy Without Stenting: Intravascular Optical Coherence Tomography-Based Management in Plaque Erosion): a 1-year follow-up report. *Circ Cardiovasc Interv* 2017;10:e005860.
- 39.** Sugiyama T, Yamamoto E, Fracassi F, et al. Calcified plaques in patients with acute coronary syndromes. *JACC Cardiovasc Interv* 2019;12:531-40.
- 40.** Lee JH. Prevalence and predictors of self-reported student maltreatment by teachers in South Korea. *Child Abuse Negl* 2015;46:113-20.
- 41.** Bona KH, Mannsverk J, Wiseth R, et al.; NORSTENT Investigators. Drug-eluting or bare-metal stents for coronary artery disease. *N Engl J Med* 2016;375:1242-52.
- 42.** Kang SJ, Ahn JM, Song H, et al. Comprehensive intravascular ultrasound assessment of stent area and its impact on restenosis and adverse cardiac events in 403 patients with unprotected left main disease. *Circ Cardiovasc Interv* 2011;4:562-9.
- 43.** Goto K, Zhao Z, Matsumura M, et al. Mechanisms and patterns of intravascular ultrasound in-stent restenosis among bare metal stents and first- and second-generation drug-eluting stents. *Am J Cardiol* 2015;116:1351-7.
- 44.** Shlofmitz E, Iantorno M, Waksman R. Restenosis of drug-eluting stents. *Circ Cardiovasc Interv* 2019;12:e007023.
- 45.** Alfonso F, Bastante T, Antuna P, et al. Coronary lithoplasty for the treatment of undilatable calcified de novo and in-stent restenosis lesions. *JACC Cardiovasc Interv* 2019;12:497-9.
- 46.** Kufner S, Joner M, Schneider S, et al.; ISAR-DESIRE 4 Investigators. Neointimal modification with scoring balloon and efficacy of drug-coated balloon therapy in patients with restenosis in drug-eluting coronary stents: a randomized controlled trial. *JACC Cardiovasc Interv* 2017;10:1332-40.
- 47.** Gonzalo N, Serruys PW, Okamura T, et al. Optical coherence tomography patterns of stent restenosis. *Am Heart J* 2009;158:284-93.
- 48.** Imanaka T, Fujii K, Hao H, et al. Ex vivo assessment of neointimal characteristics after drug-eluting stent implantation: optical coherence tomography and histopathology validation study. *Int J Cardiol* 2016;221:1043-7.
- 49.** Nakazawa G, Otsuka F, Nakano M, et al. The pathology of neoatherosclerosis in human coronary implants bare-metal and drug-eluting stents. *J Am Coll Cardiol* 2011;57:1314-22.
- 50.** Yonetsu T, Kim JS, Kato K, et al. Comparison of incidence and time course of neoatherosclerosis between bare metal stents and drug-eluting stents using optical coherence tomography. *Am J Cardiol* 2012;110:933-9.
- 51.** Otsuka F, Vorpahl M, Nakano M, et al. Pathology of second-generation everolimus-eluting stents versus first-generation sirolimus- and paclitaxel-eluting stents in humans. *Circulation* 2014;129:2111-23.
- 52.** Ali ZA, Roleder T, Narula J, et al. Increased thin-cap neoatheroma and periprocedural myocardial infarction in drug-eluting stent restenosis: multimodality intravascular imaging of drug-eluting and bare-metal stents. *Circ Cardiovasc Interv* 2013;6:507-17.
- 53.** Stone GW, Moses JW, Ellis SG, et al. Safety and efficacy of sirolimus- and paclitaxel-eluting coronary stents. *N Engl J Med* 2007;356:998-1008.
- 54.** Guagliumi G, Sirbu V, Musumeci G, et al. Examination of the in vivo mechanisms of late drug-eluting stent thrombosis: findings from optical coherence tomography and intravascular ultrasound imaging. *JACC Cardiovasc Interv* 2012;5:12-20.